HIPERTENSÃO INTRACRANIANA IDIOPÁTICA NA GESTAÇÃO: UM RELATO DE CASO

46º CONGRESSO DA SGORJ

TROCANDO IDEIAS XXV

BIANCA DE AVILA[1]; RACHEL HOROWICZ MACHLACH[1]; MARIA VICTÓRIA DO REGÔ BARROS VALLE[1]; CAROLINA CARVALHO MOCARZEL.[2]
1. MÉDICA RESIDENTE EM GINECOLOGIA E OBSTETRÍCIA DO HOSPITAL FEDERAL DOS SERVIDORES DO ESTADO – RJ
2. MÉDICA OBSTETRA DO HOSPITAL FEDERAL DOS SERVIDORES DO ESTADO – RJ

INTRODUÇÃO

Hipertensão intracraniana idiopática (HII) é um distúrbio de aumento da pressão intracraniana (PIC), definida como pressão de abertura maior que 25mm de água, com neuroimagem e líquido cefalorraquiano (LCR) normais. Os mecanismos fisiopatológicos da PIC elevada em HII permanecem obscuros, com hipóteses que envolvem a produção excessiva ou absorção reduzida do LCR e aumento da pressão do seio venoso cerebral. A incidência estimada é de 1 a 2: 100.000 adultos, afetando normalmente mulheres obesas em idade fértil, sendo a prevalência entre mulheres grávidas entre 2 a 12%. A gestação não configura fator de risco para HII e sua associação é casual.

DESCRIÇÃO DO CASO

Relato de caso: A.C.M.B, 27 anos, primigesta. Portadora de hipertensão arterial crônica com pré-eclampsia sobreposta, diabetes mellitus tipo 2 e obesidade grau III, diagnosticada com HII após realização de fundoscopia no pré natal, durante a segunda metade da gestação, evidenciando edema papilar e hemorragia peripapilar bilaterais sugestivos de retinopatia hipertensiva grau IV e hipertensão intracraniana. Paciente referia cefaléia unilateral, pulsátil, leve, de longa data com resolução após uso de analgésicos orais, sem alterações visuais associadas. Tomografia computadorizada de crânio, realizada no mesmo período, descartou a presença de lesões expansivas, trombose de seio cavernoso, hidrocefalia obstrutiva e outras lesões (figura A e B). Punção lombar evidenciou PIC elevada, com LCR sem alterações. No seguimento ambulatorial com neurologia foi iniciado acetazolamida na dose de 250 mg diário, o máximo tolerado pela paciente e realizadas punções lombares de alívio, aproximadamente, a cada 15 dias, progredindo com melhora clínica.

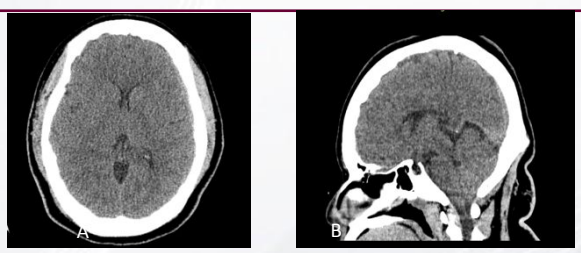

Figura A - Tomografia computadorizada de crânio (TC) sem contraste, em corte axial, evidenciando ventrículos em fenda.
Figura - TC sem contraste, em corte sagital, evidenciando sela túrcica vazia. Ambas alterações sugestivas de hipertensão intracraniana.

DISCUSSÃO

A HII é uma doença neurológica rara. A coexistência de HII e gravidez não aumenta o risco de progressão da doença e não piora o prognóstico materno-fetal. Não é contra-indicação para futuras gestações. Há risco de evolução para perda visual permanente ou algum grau de comprometimento visual. Em futuras gestações é recomendado evitar ganho ponderal significativo, por este ser um preditor de deterioração da visão e piora da HII. Mulheres que desenvolvem HII durante a gravidez são diagnosticadas e tratadas de forma semelhante a mulheres não grávidas, sendo a base terapêutica medicamentosa um inibidor da anidrase carbônica, a acetazolamida (classificado como classe C pela Food and Drug Administration). A busca ativa da sintomatologia no pré-natal é mandatória, principalmente na população de alto risco para desenvolvimento da doença, como as obesas. O conhecimento dessa patologia por parte dos obstetras permite ao paciente diagnóstico e tratamento precoces, levando a uma abordagem mais resolutiva, menos intervencionista, focando na melhora da qualidade de vida e redução da morbidade.