COD 1814
EP018

ENDOMETRIOMA PÉLVICO VOLUMOSO EM PACIENTE PÓS MENOPAUSA NA VIGENCIA DE REPOSIÇÃO ESTROGÊNICA/PROGESTAGÊNICA

46º CONGRESSO DA SGORJ

TROCANDO IDEIAS XXV

Francisco Luiz da Silva Thomé[1], Tereza Maria Pereira Fontes [2], Fernando Moreira Dornellas Rodrigues[1], Roberto Luiz Carvalhosa dos Santos [2] , Brenda Rios Ribeiro [3] , Fernanda Almenara Silva dos Santos [3]

[1]Professor da Faculdade Técnico Educacional Souza Marques ,
[2]Médico(a) ginecologista do Hospital Municipal da Piedade e professor(a) da Faculdade Técnico Educacional Souza Marques
[3]Residente do programa de Ginecologia e Obstetrícia do Hospital Municipal Piedade,

INTRODUÇÃO: A endometriose é uma doença inflamatória benigna, estrogênio dependente, que afeta mulheres durante várias etapas da sua evolução biológica desde a pre-menarca, passando pelo menacma e até mesmo no período pós-menopausa. Acredita-se que a terapia de reposição hormonal pode aumentar a recorrência da doença, devido ao seu efeito sobre os focos restantes de endometriose na pelve [1,2].

RELATO DE CASO. Paciente de 38 anos, diagnosticada com endometriose em 2017 quando foi realizada cirurgia conservadora com exérese de focos endometrióticos, lise de aderências e retirada de endometrioma ovariano esquerdo medindo 5 cm. Retorna em 2019 com recidiva das lesões e dor pélvica, sendo indicada e realizada uma cirurgia ampliada: histerectomia total abdominal com salpingooforectomia bilateral. Em seguida foi iniciada terapia de reposição estrogênica associada a progesterona, pela queixa de fogachos intensos. Em 2020, três anos após segundo procedimento cirúrgico, a paciente retorna ao ambulatório com queixa de dor abdominal intensa associada a retenção urinária. Ao exame, apresentava massa abdominal ocupando toda a pelve e se estendendo até 3 centímetros acima da cicatriz umbilical. A ressonância magnética evidenciou uma volumosa formação expansiva de aspecto cístico com debris localizada na porção central do hipogástrio medindo 20.9x10,3x13,2 cm, com volume 1477,6 cm^3 e hidronefrose bilateral associada. Foi indicada uma laparotomia exploradora com exérese do cisto. O resultado histopatológico confirmou o diagnóstico de cisto endometriótico, sem malignidade.

DISCUSSÃO. Achamos importante relatar o caso raro de recidiva de endometriose pélvica na forma de endometrioma volumoso no período pós-menopausa, na vigência de reposição hormonal, mesmo após remoção de útero e anexos. O caso em questão poderia ter como diagnóstico diferencial a "Síndrome do Ovário Remanescente", que ocorre por falha na esqueletização do ligamento infundíbulo pélvico deixando um fragmento de ovário na pelve ou pela presença de tecido ovariano ectópico retroperitoneal. Entretanto, no geral quando isso acontece, a paciente não desenvolve sintomas climatéricos por 4 meses.

FIG 1 – Ressonância nuclear magnética da pelve em corte transversal (A) e sagital (B). (C) pré-operatório imediato notar o aumento do volume abdominal

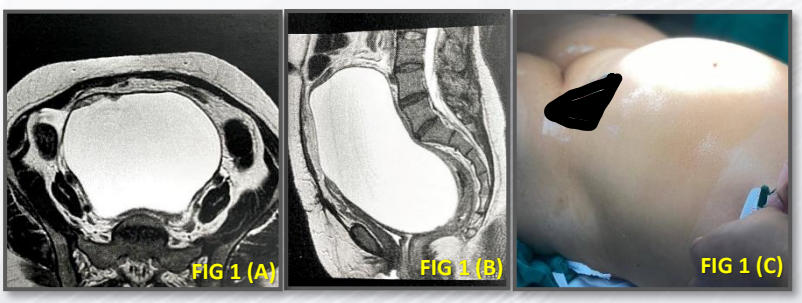

FIG 2 – (A) No ato operatório: notar endometrioma pélvico aderido ao cólon. (B) Realizada punção aspirativa do cisto (C) com saída de 1.200 ml de líquido achocolatado. (D) Exérese completa da sua capsula. (E) Peça cirúrgica: cápsula do cisto endometriótico

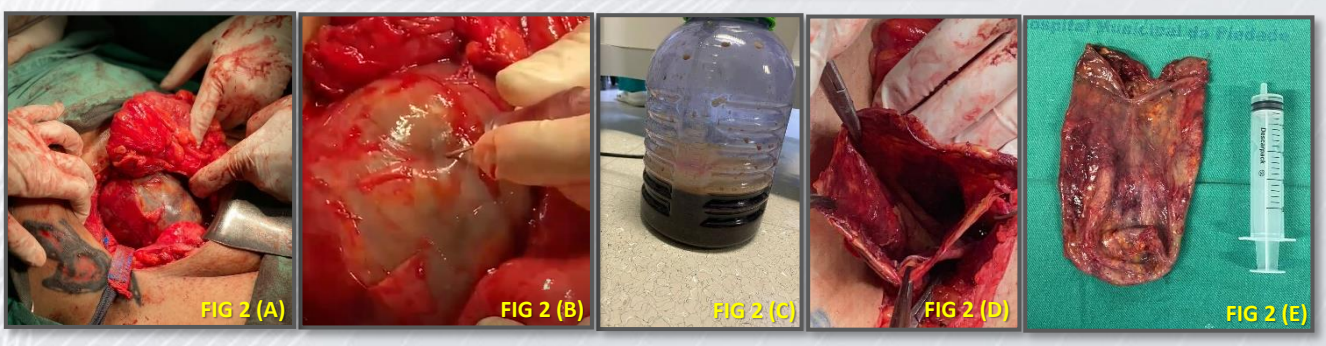

REFERENCIAS

1. *Dong-Su J., Tae-Hee K. Endometriosis in a Postmenopausal Woman on Hormonal Replacement Therapy. J. Menopausal Med. 2013; 19 : 151–153.*
2. *Benjamin M. Snyder Postmenopausal Deep Infiltrating Endometriosis of the Colon: Rare Location and Novel Medical Therapy. Hindawi Case Rep. Gastrointest. Med. 2018; 2018 : 5*